Перелом зуба – это вам не шутка!

В этой статье мне хотелось бы коснуться вопроса довольно сложной и редкой реставрации центральных зубов. Когда мы слышим от знакомых и коллег истории о травмах зубов, то в первую очередь представляем себе ушиб или перелом.Перелом зубов чаще встречается на верхней челюсти (центральный и боковой резцы) и реже на нижней.

Автор:

Роберт Давтян,
зубной техник
(Санкт-Петербург)

Как происходит перелом зуба? Как правило, его могут вызвать:

- Удар по зубу,
- Откусывание жёсткой пищи подвижным зубом,
- Нарушение техники удаления зуба и неаккуратное применение зубоврачебных щипцов и элеваторов,
- Вредные привычки,
- Перелом кариозного зуба во время приёма жёсткой пищи.

Перелом может быть поперечным, косым и продольным. В данном случае будем описывать довольно редкий перелом 31 зуба у молодого пациента в зоне эмали и дентина без вскрытия полости зуба (фото 1).

Керамические виниры позволяют сохранять жизнеспособность зубов, несмотря на значительный перелом коронки. У детей такие состояния лучше всего лечить при помощи прямых композитных реставраций, а керамические реставрации следует использовать в основном у взрослых. Данный случай включен в группу показаний для изготовления адгезивных керамических реставраций. Выраженное фронтальное ведение гарантирует адекватную функцию и долгосрочную стабильность.

Несмотря на значительные усилия, направленные на то, чтобы ограничить объем препарирования в пределах эмали, в нашем случае потребовалось более глубокое препарирование до уровня дентина в связи с тем, что имеется зуб, который изначально выступает из зубного ряда (фото 2a-b). Каждый раз, когда при препарировании оголяется значительный объем дентина, следует незамедлительная аппликация дентинного адгезива (запечатывание дентина). Эту процедуру следует начинать с протравливания дентина в течение 15 секунд 35% фосфорной кислотой (фото 2c). После промывания и просушивания на-

Фото 1

Фото 2a

Фото 2b

Фото 2c

Фото 2d

Фото 2e

Фото 2f

Фото 3

Фото 4

Фото 5

носится праймер (гидрофильный мономер) – фото 2d. Избытки удаляются, и мы видим насыщенный им дентин с глянцевой поверхностью. Далее наносится и полимеризуется тонкий слой адгезивного материала. Избыток адгезива удаляется с дентина и эмали при помощи мелкозернистых алмазных боров.

Для исключения взаимодействия с оттискным материалом необходимо еще раз полимеризовать адгезив, но уже после покрытия его глицериновым гелем (фото 2e). Вслед за этим снимаются окончательные оттиски. С учетом хорошего доступа к краям отпрепарированного зуба получение окончательных оттисков не представляет сложности.

Оттиски высокого качества можно получить, используя компрессионную нить в области основания десневой борозды. Поверх нее устанавливается ретракционная нить – она толще и располагается более поверхностно (рис 2f).

Для изготовления реставрации я рассматривал несколько сценариев развития клинической ситуации. У меня был опыт изготовления винира на сломанный центральный зуб с использованием каркасной технологию с наслоением. Результат был в целом неплохим. Пациент также был доволен, но специалисту под определенным углом все равно был виден незначительный переход от подлежащей ткани к реставрации. В связи с высокими эстетическими требованиями возможность изготовления цельнокаркасного винира не рассматривалась вовсе.

Для достижения высокого эстетического результата я остановился на технологии изготовления адгезивных керамических реставраций и планировал при этом использовать для наслоения керамическую массу EX3 компании Noritake. После незначительной и очень тонкой обработки доктором было произведено запечатывание дентина по протоколу изготовления адгезивных керамических реставраций и только потом выполнено снятие рабочих оттисков.

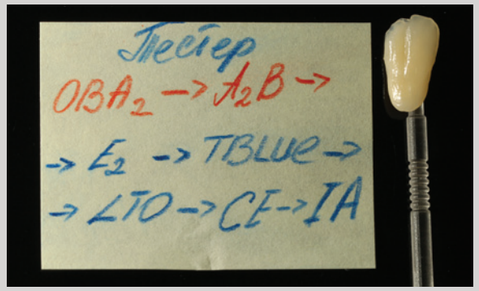



По получении мной оттиска из клиники была изготовлена модель Вилли Геллера (фото 4). При этом важным фактором является необходимость трехкратной отливки моделей (фото 3).

Первая отливка необходима для изготовления отдельных штампов и формирования «корня» с пазами, препятствующими вращению (фото 5). При этом изготавливаются наборы штампов:

- Контрольный или мастер штамп (гипсовый).
- Гипсовый дубликат.
- Огнеупорный дубликат.

Вторая отливка включает в себя изготовление монолитных моделей для помещения в артикулятор. Основная функция этих моделей – выверить окклюзионные взаимоотношения и апроксимальные контакты.

Третья отливка как раз включает в себя изготовление модели, названной так в честь ее создателя – легендарного Вилли Геллера. Иногда ее также называют моделью мягких тканей или альвеолярной моделью. Во время изготовления основной рабочей модели используется гипсовый дубликат штампов.

В лаборатории мной был изготовлен цветовой тестер (фото 6), который вместе с восковым моделированием и силиконовым ключом был отправлен в клинику доктору (фото 7). Этот этап позволяет нам практически с максимальной точностью определять цвет для будущей реставрации. Маэстро Джеральд Убасси (Gerald Ubassy) советует в некоторых сложных ситуациях изготавливать два цветовых тестера. Это позволит точно определить цвет с учетом индивидуальных нюансов структуры и цвета. В клинике для регистрации результата определения цвета необходимо сделать фотографии цветового тестера в полости рта пациента (фото 8a).

Огнеупорный штамп изготовлен с использованием паковочной массы Nori-Vest компании Noritake. Уступы маркируются специальным устойчивым к обжигу карандашом. Необходимо сделать обжиг для дегазации в муфельной печи при температуре 1100°C в течение 20 минут. Огнеупорная масса Nori-Vest является формовочным материалом на фосфатной связке, выжигание которой достигается в муфельной печи.

Перед нанесением первого контактного слоя (Wash) необходимо насытить огнеупорный штамп влагой, поместив его в сосуд с водой (фото 8b). После определения цвета и изготовления альвеолярной модели фиксируем готовые к работе огнеупорные штамп в модель и начинаем процесс наслоения.

Фото 8a

Фото 8b

Таблица 1. Параметры моющиего обжига

T	t	S	H	L
960°C	50°C	4 мин.	0.30	650°C

Таблица 2. Первый, второй и третий обжиги

T	t	S	H	L
920°C	50°C	4 мин.	0	650°C

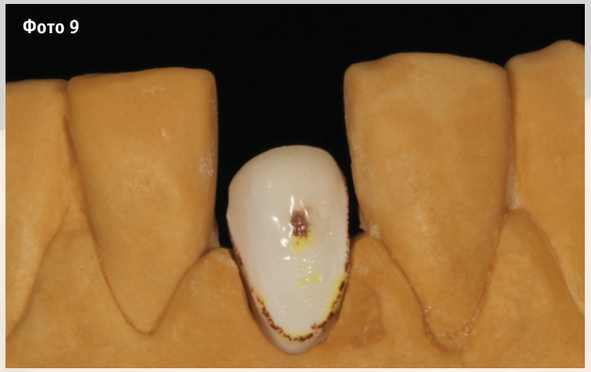
Фото 9

На штамп наносится тонкий слой керамической массы LT0 (фото 9). Температуру обжига превышаем на 30-40°C от дентинного (950-960°C). Это позволяет создать более плотную и гомогенную связь между керамической и огнеупорной массами (таблица 1).

При необходимости этот обжиг можно повторять до достижения ровной и гладкой поверхности. Специально для использования в таких сложных случаях существует методика, включающая в себя 2-3 обжига.

При изготовлении этой реставрации была использована керамическая масса OBA2. Первый обжиг, параметры которого приведены в таблице 2, необходим для создания непрозрачного сердечника. После него работа приобретает такой вид – фото 10.

Если не прибегать к этой технологии, нам было бы сложно добиться естественного и, главное, незаметного перехода от подлежащей ткани к реставрации. Именно по этой причине я использовал дентин с высоким значением яркости, которым отличается OBA2 .

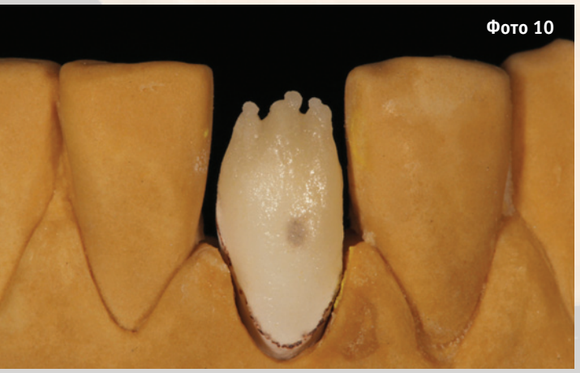
Фото 10

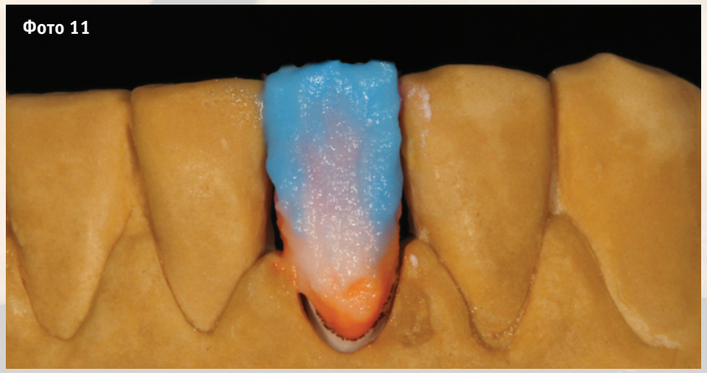
Фото 11

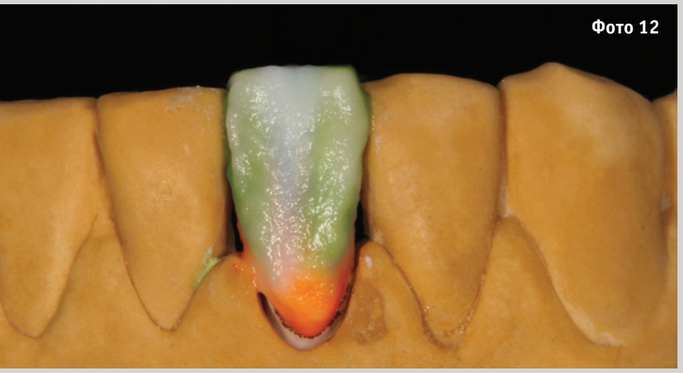
Фото 12

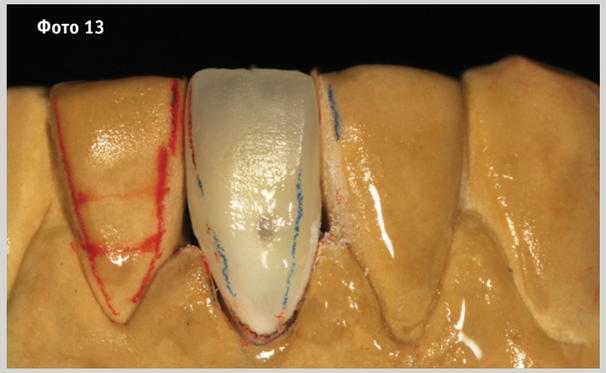
Фото 13

Далее укладываем дентинный слой DBA2 в полную анатомию будущего зуба, пришеечно наносим CCV2. В режущей трети по риджам – E1, по центру – E2 (фото 11). Параметры второго обжига идентичны первому (таблица 2).

Третий и заключительный слой включает в себя работу с люстровыми массами. Используются люстровые массы -IA, LT0, CE и T Blue (фото 12). Поскольку мной была использована линейка высокотемпературных люстровых масс Noritake EX3, то температура и параметры обжига аналогичны предыдущим.

Далее следует этап контурирования. При окончательном контурировании реставрации можно значительно облегчить себе задачу, используя карандаш. Для этого на поверхности винира отмечаем основные ориентиры (фото 13).

Существует множество методик для достижения более естественного вида поверхности керамической реставрации. Золотым стандартом, конечно, является глазурование керамики. На сегодняшний день признано, что при полировке улучшаются эстетические свойства окончательной реставрации, однако степень успеха любой техники зависит от условий обжига керамики и от уровня плотности. Поэтому оптимальным решением в данной ситуации можно назвать комбинацию глазурования и полировки (фото 14), как это рекомендует Паскаль Манье (Pascal Magne). Далее следует очень сложный и ответственный процесс по извлечению огнеупорной массы из керамической реставрации. Для этого возможно применение несколько методик, например аккуратное извлечение массы мелкодисперсным алмазным шариковым бором. В данном случае я использовал пескоструйный аппарат с шариками оксида алюминия и стекла (давление 1-1.2 бар).

Фото 14

Фото 15

Фото 16

Фото 17

Припасовка на мастер-модели происходит под строгим контролем микроскопа – инструменты увеличения имеют огромное принципиальное значение при изготовлении адгезивных керамических реставраций. После этого следует припасовка на монолитную модель с коррекцией апроксимальных и окклюзионный соотношений.

На этом зуботехнический этап работы, которая была очень сложной и интересной, закончен. Однако, настоящий момент истины наступает уже в клинике. Поэтому мы с нетерпением ждали звонка от доктора с комментариями и пожеланиями. В данном случае врач-стоматолог зафиксировал реставрацию, убедившись в точности прилегания и в ее соответствии индивидуальным особенностям структуры и цвета зубов пациента (фото 16-17).

Вот теперь действительно все. Что может быть прекраснее красивой улыбки благодарного пациента!

Автор благодарит стоматолога-ортопеда Абрамянца Армена Викторовича за проделанную работу и предоставленную информацию

Использованная литература:
1. Gerald Ubassy. «Приемы и советы. 70 ноу-хау для зубных техников»
2. Pascal Magne. «Адгезивные керамические реставрации передних зубов»

Автор:



Давтян Роберт Георгиевич
1996–2000 г. – учеба в Санкт-Петербургском государственном университете им. П.Ф. Лесгафта
2000-2003 г. – учеба в Калининградском медицинском колледже на отделении ортопедической стоматологии по специальности «зубной техник».
С 2003 по настоящее время – работа зубным техником в группе компаний «МЕДИ».
Проходил многочисленные стажировки и учебы в Европе, Канаде и США. Один из ведущих специалистов в области эстетической стоматологии в ГК «МЕДИ».